

ΓΑΣΤΡΙΚΑ ΝΕΥΡΟΕΝΔΟΚΡΙΝΗ ΝΕΟΠΛΑΣΜΑΤΑ

ΒΑΜΒΑΚΑΡΗΣ Ν.ΙΩΑΝΝΗΣ
MD.MSc.PhD

WHO 2018

- ▣ NENs :Νευροενδοκρινικά νεοπλάσματα
- ▣ A)NETs :Καλά διαφοροποιημένοι νευροενδοκρινικοί όγκοι
- ▣ B)NECs :Φτωχά διαφοροποιημένα νευροενδοκρινικά καρκινώματα
- ▣ Κλινικές,ιστολογικές,γενετικές,επιδημιολογικές και προγνωστικές διαφορές.

WHO 2018 ΤΑΞΙΝΟΜΗΣΗ/ΥΠΟΤΥΠΟΙ ΓΑΣΤΡΙΚΩΝ NENs

Neuroendocrine tumour (NET) (8240/3)

Histamine-producing enterochromaffin-like-cell (ECL-cell) NET

Type 1 ECL-cell NET (8242/3)

Type 2 ECL-cell NET (8242/3)

Type 3 NET (8240/3)

G1 NET (8240/3)

G2 NET (8249/3)

G3 NET (8249/3)

Somatostatin-producing D-cell NET (8156/3)

Gastrin-producing G-cell NET (8153/3)

Serotonin-producing enterochromaffin-cell (EC-cell) NET (8156/3)

Neuroendocrine carcinoma (NEC) (8246/3)

Small cell neuroendocrine carcinoma (SCNEC) (8041/3)

Large cell neuroendocrine carcinoma (LCNEC) (8013/3)

Mixed neuroendocrine–non-neuroendocrine neoplasm (MiNEN) (8154/3)

Mixed adenocarcinoma-NEC, or mixed adenoneuroendocrine carcinoma (MANEC) (8244/3)

Mixed adenocarcinoma-NET (8244/3)

WHO 2018

- ▣ NET G1 αρ.μιτ.<2 Ki67 <3%
- ▣ NET G2 αρ.μιτ.2-20 Ki67 3%-20%
- ▣ NET G3 αρ.μιτ.>20 Ki67 >20%
- ▣ NEC αρ.μιτ.>20 Ki67 >20%
- ▣ MiNENs ποικίλη έκφραση
- ▣ Α)Μιτωτική δραστηριότητα:αριθμός μιτώσεων/2mm (10HPF ,40x)
- ▣ Β)Ki 67: τουλάχιστον 500κύτταρα στα “hotspots”
- ▣ Το μεγαλύτερο σκόρ ή το Ki67 αξιολογούνται

TNM G1-G2 STAGING

TNM Clinical Classification

Stomach

T – Primary Tumour

- TX Primary tumour cannot be assessed
- T0 No evidence of primary tumour
- T1 Tumour invades mucosa or submucosa and 1 cm or less in greatest dimension
- T2 Tumour invades muscularis propria or is more than 1 cm in greatest dimension
- T3 Tumour invades subserosa
- T4 Tumour perforates visceral peritoneum (serosa) or invades other organs or adjacent structures

Note

For any T, add (m) for multiple tumours.

N – Regional Lymph Nodes

- NX Regional lymph nodes cannot be assessed
- N0 No regional lymph node metastasis
- N1 Regional lymph node metastasis

M – Distant Metastasis

- M0 No distant metastasis
- M1 Distant metastasis
 - M1a Hepatic metastasis only
 - M1b Extrahepatic metastasis only
 - M1c Hepatic and extrahepatic metastases

Stage

Stage I	T1	N0	M0
Stage II	T2,T3	N0	M0
Stage III	T4	N0	M0
	Any T	N1	M0
Stage IV	Any T	Any N	M1

TNM G3-NEC STAGING

TNM staging of carcinomas of the stomach

Stomach

(C16.0-3 C16)

Rules for Classification

The classification applies only to carcinomas. There should be histological confirmation of the disease. Cancers involving the oesophagogastric junction (OGJ) whose epicentre is within the proximal 2 cm of the cardia (Siewert types III) are to be staged as oesophageal cancers. Cancers whose epicentre is more than 2 cm distal from the OGJ will be staged using the Stomach Cancer TNM and Stage even if the OGJ is involved.

Changes in this edition from the seventh edition are based upon recommendations from the International Gastric Cancer Association Staging Project.¹

The following are the procedures for assessing T, N, and M categories:

T categories	Physical examination, imaging, endoscopy, and/or surgical exploration.
N categories	Physical examination, imaging, and/or surgical exploration.
M categories	Physical examination, imaging, and/or surgical exploration.

Anatomical Subsites

1. Cardia (C16.0)
2. Fundus (C16.1)
3. Corpus (C16.2)
4. Antrum (C16.3) and pylorus (C16.4)

Regional Lymph Nodes

The regional lymph nodes of the stomach are the perigastric nodes along the lesser and greater curvatures, the nodes along the left gastric, common hepatic, splenic, and coeliac arteries, and the hepatoduodenal nodes.

Involvement of other intra-abdominal lymph nodes such as retropancreatic, mesenteric, and para-aortic is classified as distant metastasis.

TNM Clinical Classification

T – Primary Tumour

Tx	Primary tumour cannot be assessed
T0	No evidence of primary tumour
Tis	Carcinoma in situ: intraepithelial tumour without invasion of the lamina propria, high-grade dysplasia
T1	Tumour invades lamina propria, muscularis mucosae, or submucosa
T1a	Tumour invades lamina propria or muscularis mucosae
T1b	Tumour invades submucosa

T2	Tumour invades muscularis propria
T3	Tumour invades subserosa
T4	Tumour perforates serosa (visceral peritoneum) or invades adjacent structures* 1,2
T4a	Tumour perforates serosa
T4b	Tumour invades adjacent structures*

Notes

* The adjacent structures of the stomach are the spleen,

transverse colon, liver, diaphragm, pancreas, abdominal wall, adrenal gland, kidney, small intestine, and retroperitoneum.

† Intramural extension to the duodenum or oesophagus is classified by the depth of greatest invasion in any of these sites including stomach.

‡ Tumour that extends into gastrocolic or gastrohepatic ligaments or into greater or lesser omentum, without perforation of visceral peritoneum, is T3.

N – Regional Lymph Nodes

Nx	Regional lymph nodes cannot be assessed
N0	No regional lymph node metastasis
N1	Metastasis in 1 to 2 regional lymph nodes
N2	Metastasis in 3 to 6 regional lymph nodes
N3	Metastasis in 7 or more regional lymph nodes
N3a	Metastasis in 7 to 15 regional lymph nodes
N3b	Metastasis in 16 or more regional lymph nodes

M – Distant Metastasis

M0	No distant metastasis
M1	Distant metastasis

Note

Distant metastasis includes peritoneal seeding, positive peritoneal cytology, and omental tumour not part of continuous extension.

pTNM Pathological Classification

The pT and pN categories correspond to the T and N categories.

pN0 Histological examination of a regional lymphadenectomy specimen will ordinarily include 16 or more lymph nodes. If the lymph nodes are negative, but the number ordinarily examined is not met, classify as pN0.

pM – Distant Metastasis*

pM1 Distant metastasis microscopically confirmed

Note

* pM0 and pMX are not valid categories.

ΓΑΣΤΡΙΚΑ ΝΕΥΡΟΕΝΔΟΚΡΙΝΗ ΝΕΟΠΛΑΣΜΑΤΑ

- ▣ **ΤΟΠΟΓΡΑΦΙΑ**
- ▣ ΕΠΙΔΗΜΙΟΛΟΓΙΑ
- ▣ ΑΙΤΙΟΛΟΓΙΑ
- ▣ ΠΑΘΟΓΕΝΕΣΗ
- ▣ ΜΑΚΡΟΣΚΟΠΙΚΑ ΧΑΡΑΚΤΗΡΙΣΤΙΚΑ
- ▣ ΜΙΚΡΟΣΚΟΠΙΚΑ ΧΑΡΑΚΤΗΡΙΣΤΙΚΑ
- ▣ ΑΝΟΣΟΙΣΤΟΧΗΜΕΙΑ
- ▣ ΠΡΟΓΝΩΣΗ

ΤΟΠΟΓΡΑΦΙΑ

- ▣ ECL-NETs :σώμα,θόλος
- ▣ D και G cell NETs :θόλος
- ▣ EC-NETs :άντρο ,σώμα,θόλος
- ▣ NECs –MiNEN:παντού (συνήθως άντρο/κάρδιας)

- ▣ ΤΟΠΟΓΡΑΦΙΑ
- ▣ ΕΠΙΔΗΜΙΟΛΟΓΙΑ
- ▣ ΑΙΤΙΟΛΟΓΙΑ
- ▣ ΠΑΘΟΓΕΝΕΣΗ
- ▣ ΜΑΚΡΟΣΚΟΠΙΚΑ ΧΑΡΑΚΤΗΡΙΣΤΙΚΑ
- ▣ ΜΙΚΡΟΣΚΟΠΙΚΑ ΧΑΡΑΚΤΗΡΙΣΤΙΚΑ
- ▣ ΑΝΟΣΟΙΣΤΟΧΗΜΕΙΑ
- ▣ ΠΡΟΓΝΩΣΗ

ΕΠΙΔΗΜΙΟΛΟΓΙΑ

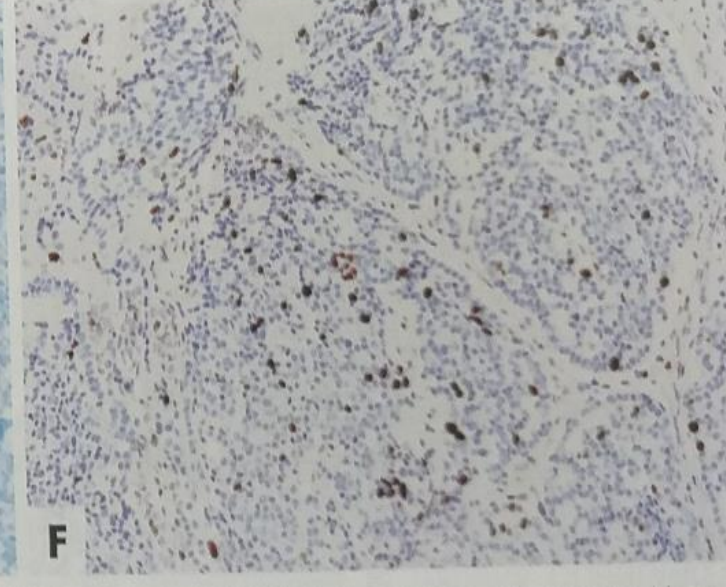
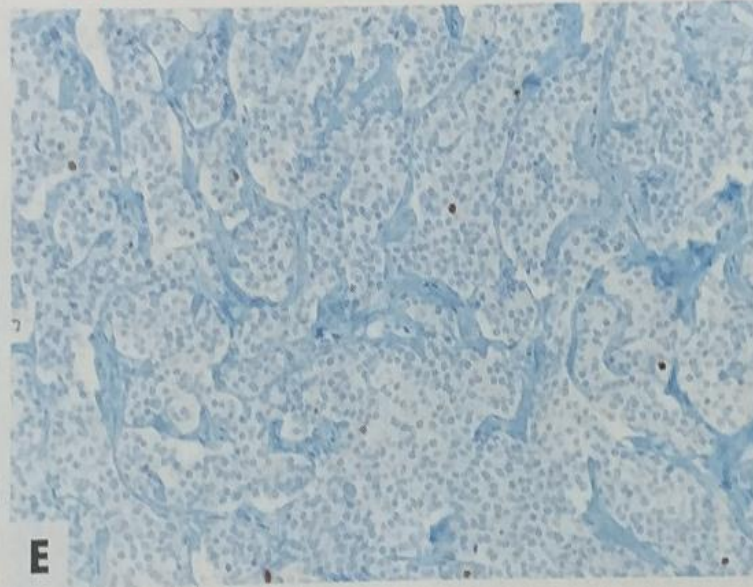
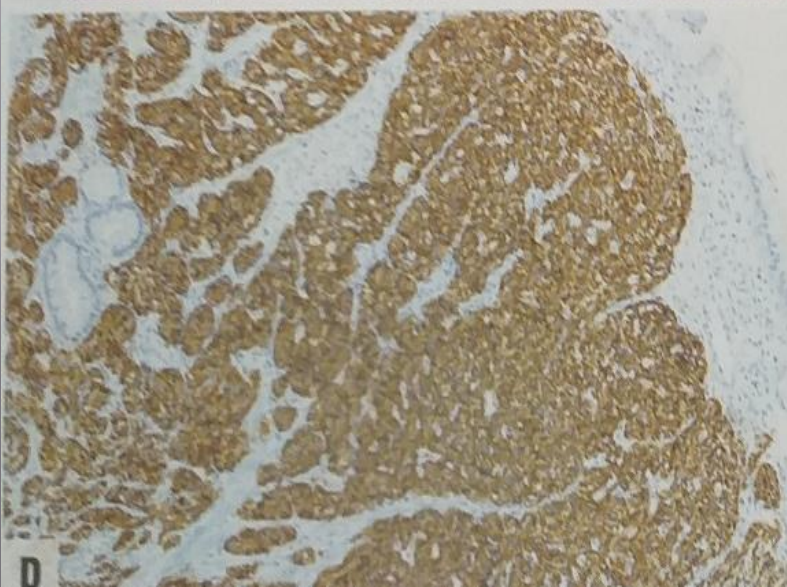
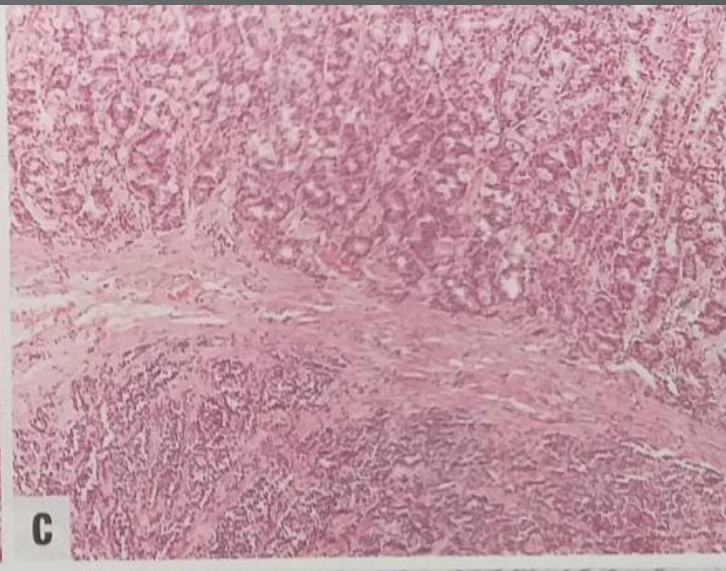
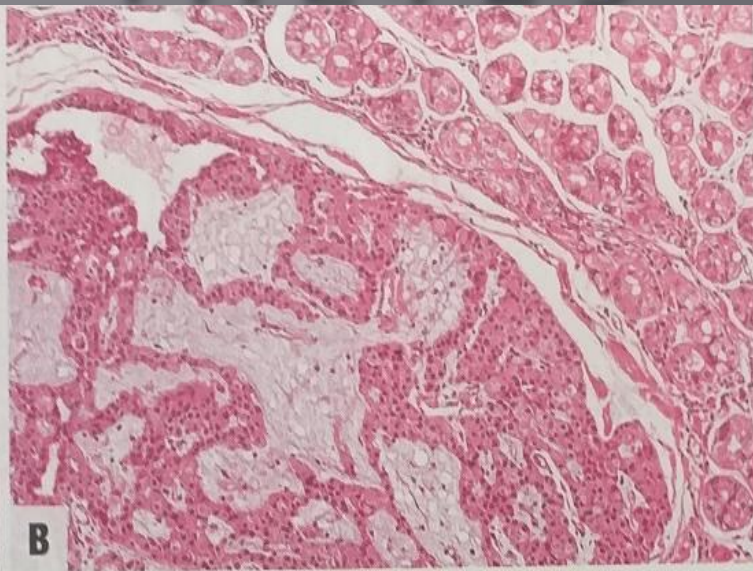
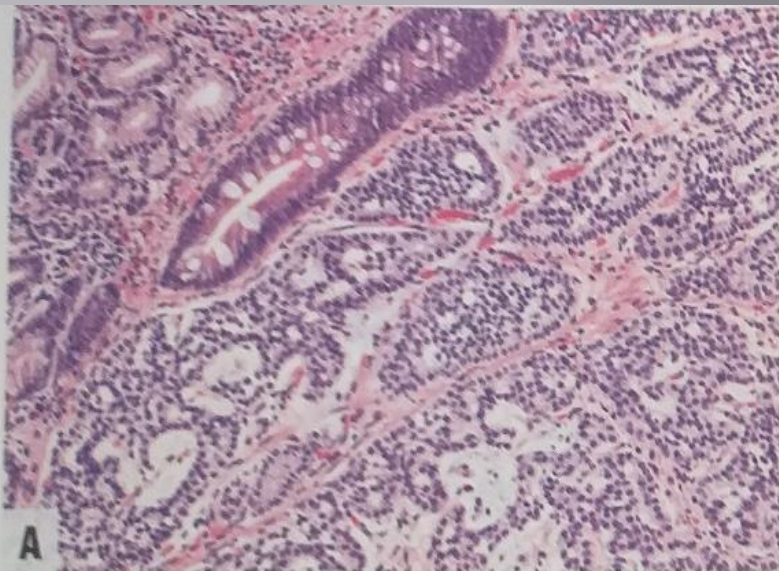
- ▣ 0,4 περιστατικά/100.000/έτος
- ▣ Μέση ηλικία 64
- ▣ Γυναίκες
- ▣ ECL-NETs 1:80-90%
- ▣ ECL-NETs 2:5-7%
- ▣ ECL-NETs 3:10-15% όλων των NEN
- ▣ NECs 21% όλων των NEC του ΓΕΣ
- ▣ MiNEN:20% όλων του ΓΕΣ

- ▣ ΤΟΠΟΓΡΑΦΙΑ
- ▣ ΕΠΙΔΗΜΙΟΛΟΓΙΑ
- ▣ ΑΙΤΙΟΛΟΓΙΑ
- ▣ ΠΑΘΟΓΕΝΕΣΗ
- ▣ ΜΑΚΡΟΣΚΟΠΙΚΑ ΧΑΡΑΚΤΗΡΙΣΤΙΚΑ
- ▣ ΜΙΚΡΟΣΚΟΠΙΚΑ ΧΑΡΑΚΤΗΡΙΣΤΙΚΑ
- ▣ ΑΝΟΣΟΙΣΤΟΧΗΜΕΙΑ
- ▣ ΠΡΟΓΝΩΣΗ

ΑΙΤΙΟΛΟΓΙΑ

- ▣ ECL-NETs 1: Αυτοάνοση χρόνια ατροφική γαστρίτιδα και ΗΡ (σε κάποιες περιπτώσεις)
- ▣ ECL-NETs 2: MEN 1 Υπεργαστριναιμία (γαστρίνωμα)
- ▣ ECL-NETs 3: -
- ▣ NECs : -
- ▣ MiNEN: - (σε πρωτοπαθές Merkel Ca, Merkel cell polyomavirus)
- ▣ [Hum Pathol 2014 Jun;45\(6\):1310-4](#)

H-E TYPE 1-2-3



- ▣ ΤΟΠΟΓΡΑΦΙΑ
- ▣ ΕΠΙΔΗΜΙΟΛΟΓΙΑ
- ▣ ΑΙΤΙΟΛΟΓΙΑ
- ▣ ΠΑΘΟΓΕΝΕΣΗ
- ▣ ΜΑΚΡΟΣΚΟΠΙΚΑ ΧΑΡΑΚΤΗΡΙΣΤΙΚΑ
- ▣ ΜΙΚΡΟΣΚΟΠΙΚΑ ΧΑΡΑΚΤΗΡΙΣΤΙΚΑ
- ▣ ΑΝΟΣΟΙΣΤΟΧΗΜΕΙΑ
- ▣ ΠΡΟΓΝΩΣΗ

ΠΑΘΟΓΕΝΕΣΗ

- ▣ ECL-NETs 1: Απώλεια ελέγχου της ρύθμισης της γαστρίνης, TGF- α , b-FGF
- ▣ ECL-NETs 2: MEN 1 γονιδιακή ανωμαλία,
- ▣ ECL-NETs 3: MEN 1 γονιδιακή ανωμαλία (30-40% των σποραδικών)
- ▣ NECs - MiNEN: SMAD4, PIK3CA, KRAS, RB1 ($\Delta\Delta$ με G3)

ΝΕΑ ΜΟΡΙΑΚΑ ΔΕΔΟΜΕΝΑ

- ▣ mutations in ATRX/DAXX genes in sporadic NENs,
- ▣ NOTCH signalling pathway ΜΟΝΟ ΠΑΓΚΡΕΑΣ
(ΔΔ με γαστρικά ΝΕΝ)

Updates on the Role of Molecular Alterations and
NOTCH Signalling in the Development of
Neuroendocrine Neoplasms Clin. Med. 2019, 8, 1277; doi:10.3390/jcm8091277

- ▣ ΤΟΠΟΓΡΑΦΙΑ
- ▣ ΕΠΙΔΗΜΙΟΛΟΓΙΑ
- ▣ ΑΙΤΙΟΛΟΓΙΑ
- ▣ ΠΑΘΟΓΕΝΕΣΗ
- ▣ **ΜΑΚΡΟΣΚΟΠΙΚΑ ΧΑΡΑΚΤΗΡΙΣΤΙΚΑ**
- ▣ ΜΙΚΡΟΣΚΟΠΙΚΑ ΧΑΡΑΚΤΗΡΙΣΤΙΚΑ
- ▣ ΑΝΟΣΟΙΣΤΟΧΗΜΕΙΑ
- ▣ ΠΡΟΓΝΩΣΗ

ΜΑΚΡΟΣΚΟΠΙΚΗ ΕΙΚΟΝΑ

- ▣ ECL-NETs 1: Πολλαπλές πολυποειδείς ή οζόμορφες αλλοιώσεις <1εκ.
- ▣ ECL-NETs 2: Πολλαπλές πολυποειδείς ή οζόμορφες αλλοιώσεις <2εκ.
- ▣ ECL-NETs 3: μονήρες >2εκ
- ▣ NECs :μεγάλη πολυποειδής μάζα
- ▣ MiNEN: προσομοιάζον του αδενοκαρκινώματος(5εκ)

- ▣ [Cancers 2012 Jan 16;4\(1\):11-30](#)

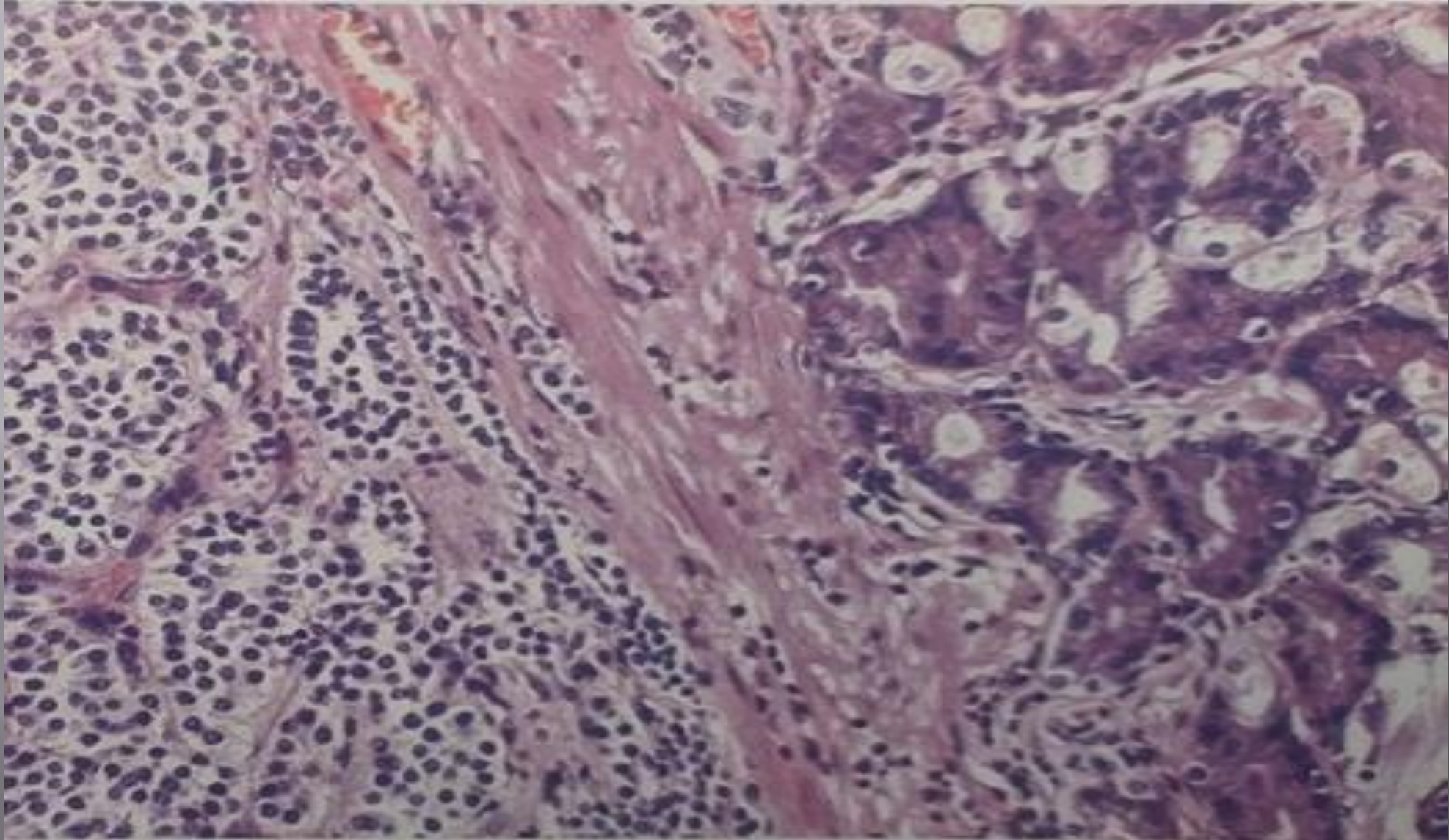


- ▣ ΤΟΠΟΓΡΑΦΙΑ
- ▣ ΕΠΙΔΗΜΙΟΛΟΓΙΑ
- ▣ ΑΙΤΙΟΛΟΓΙΑ
- ▣ ΠΑΘΟΓΕΝΕΣΗ
- ▣ ΜΑΚΡΟΣΚΟΠΙΚΑ ΧΑΡΑΚΤΗΡΙΣΤΙΚΑ
- ▣ ΜΙΚΡΟΣΚΟΠΙΚΑ ΧΑΡΑΚΤΗΡΙΣΤΙΚΑ
- ▣ ΑΝΟΣΟΙΣΤΟΧΗΜΕΙΑ
- ▣ ΠΡΟΓΝΩΣΗ

ΜΙΚΡΟΣΚΟΠΙΚΗ ΕΙΚΟΝΑ

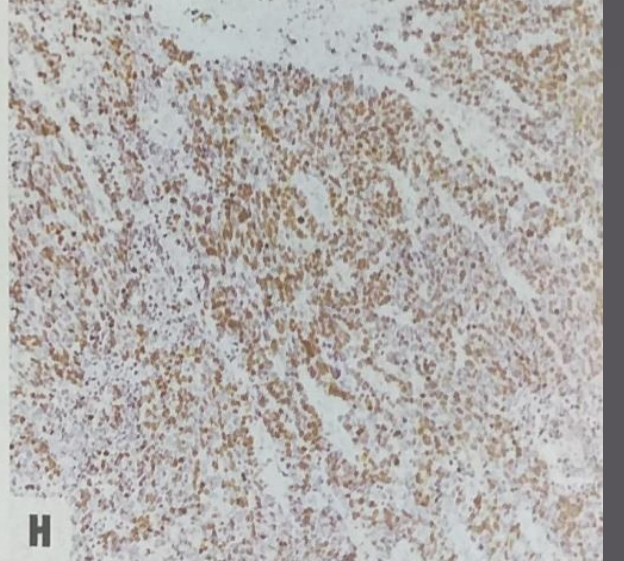
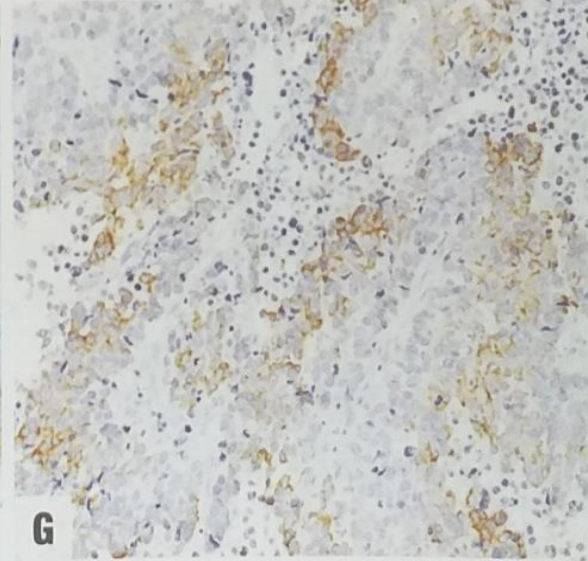
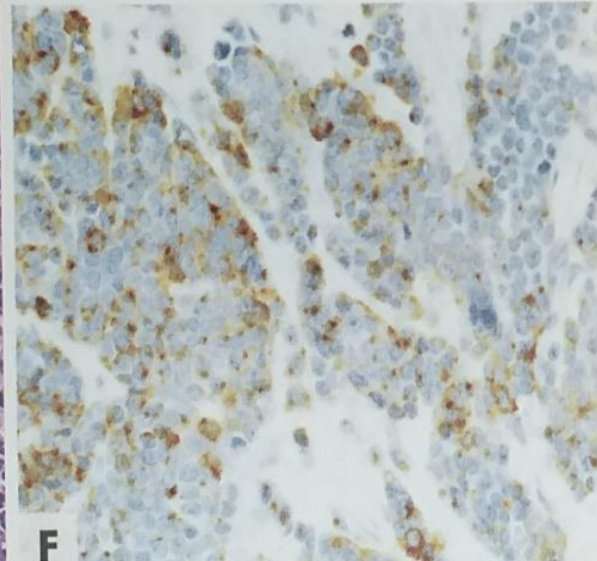
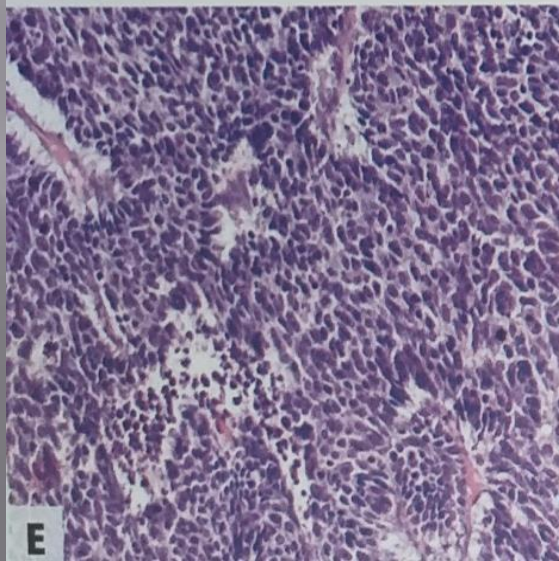
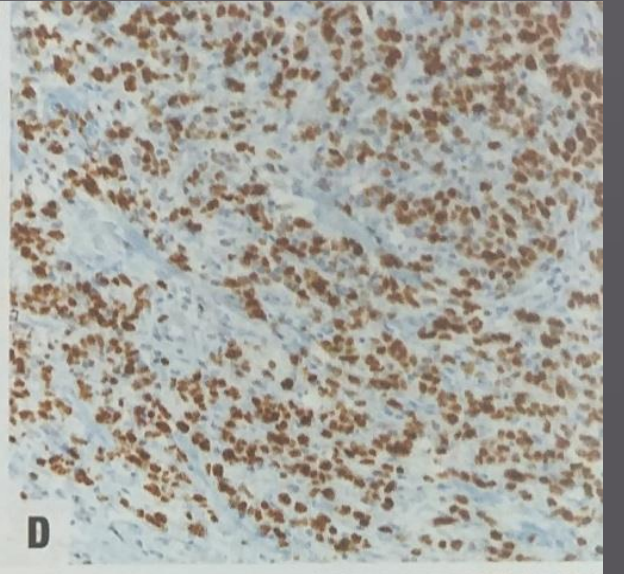
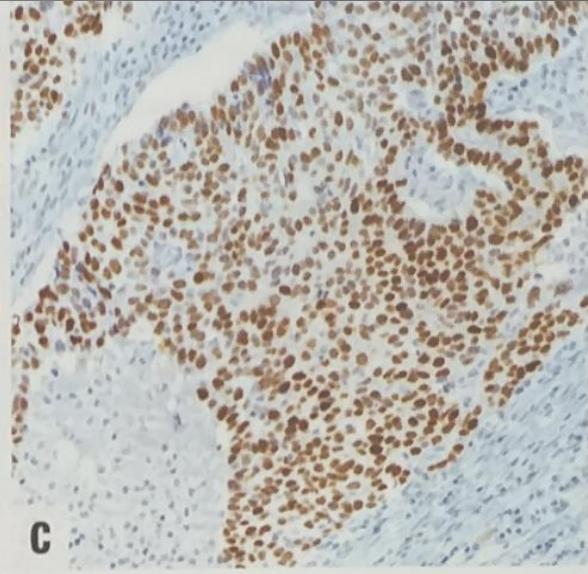
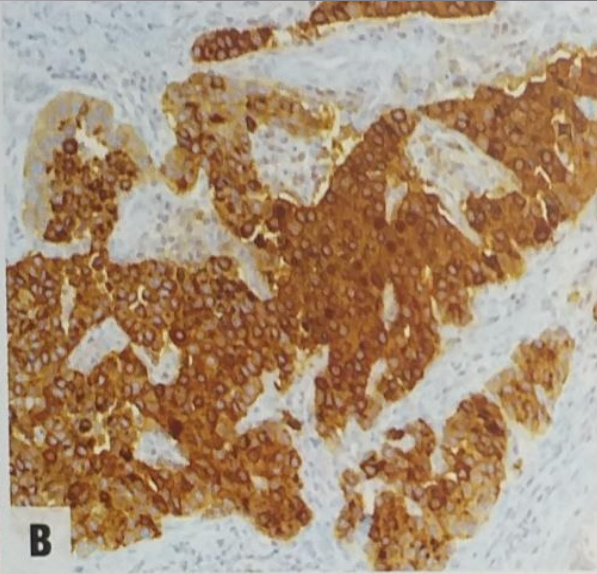
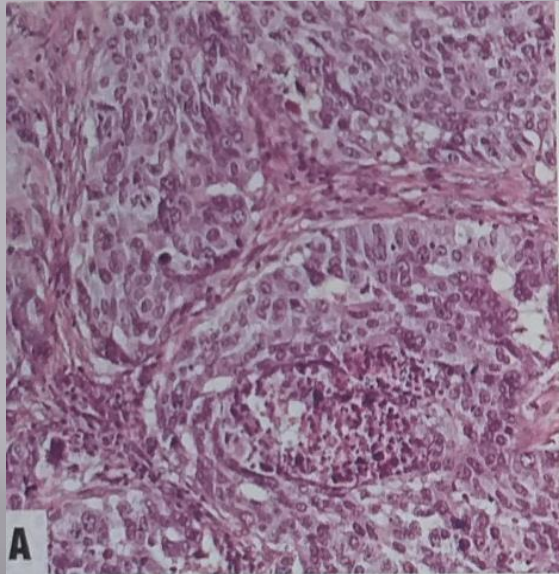
- ▣ Μικρές διαφορές στα NET, οι κυριότερες: νεκρώσεις, δείκτης κυτταρικού πολλαπλασιασμού και γαστρικός βλεννογόνος
- ▣ NEC με χαρακτηριστικά SCNEC-LCNEC
- ▣ MINEN :συμπαγείς οργανοειδείς βλάστες και αδένια, νεκρώσεις και υψηλός δείκτης κυτταρικού πολλαπλασιασμού

ECL CARCINOID

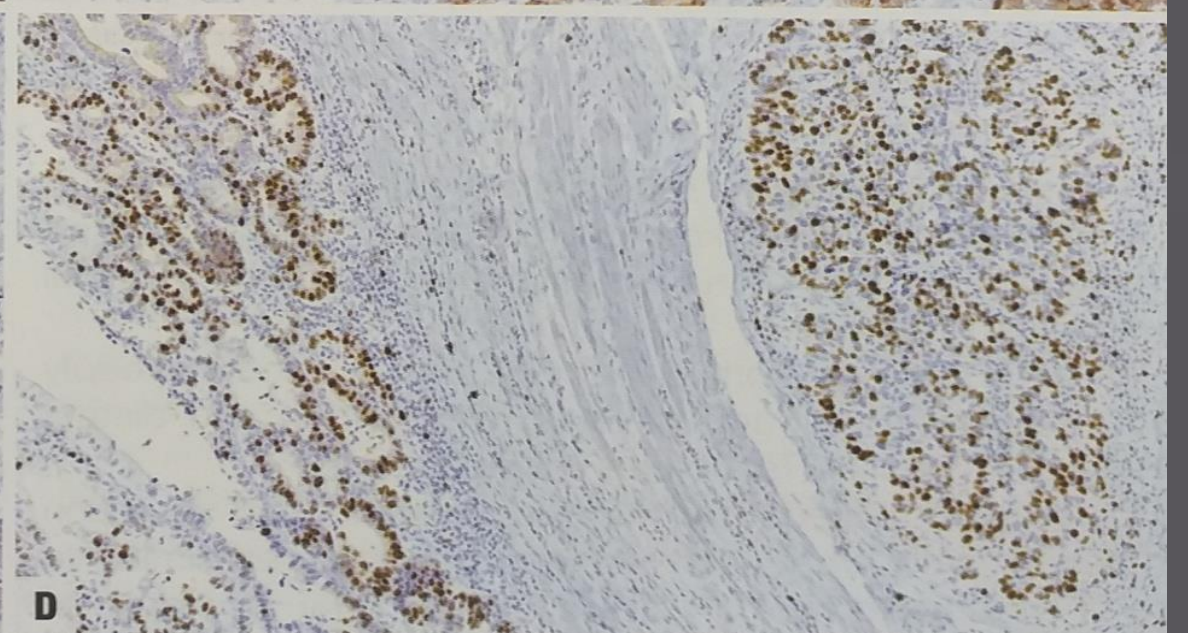
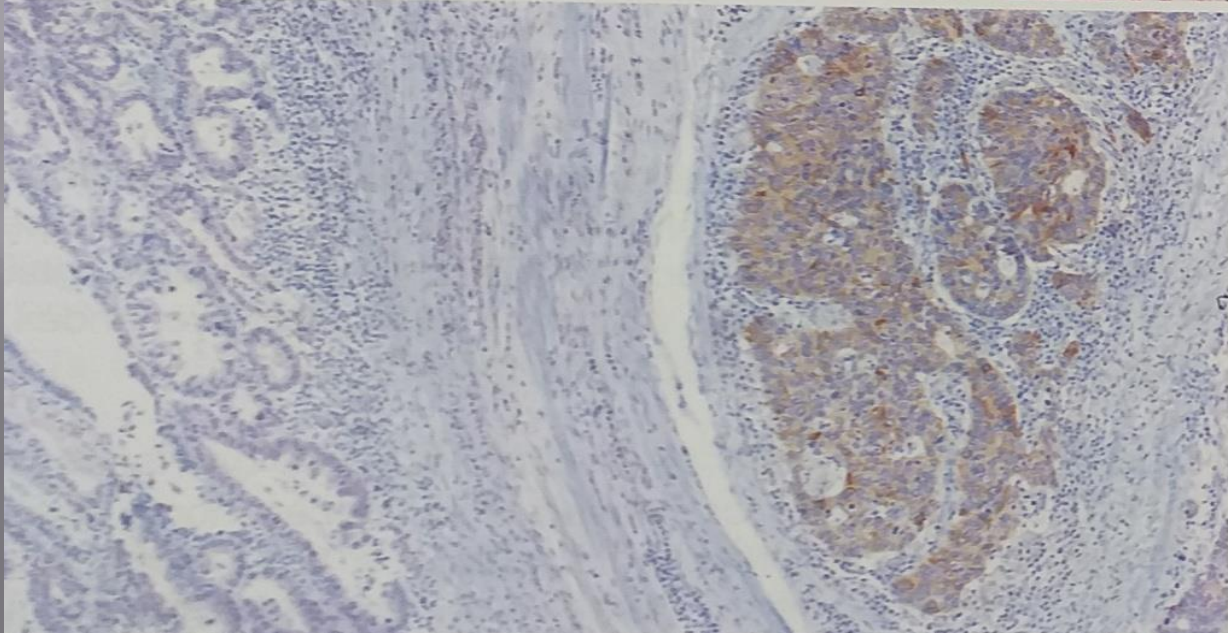
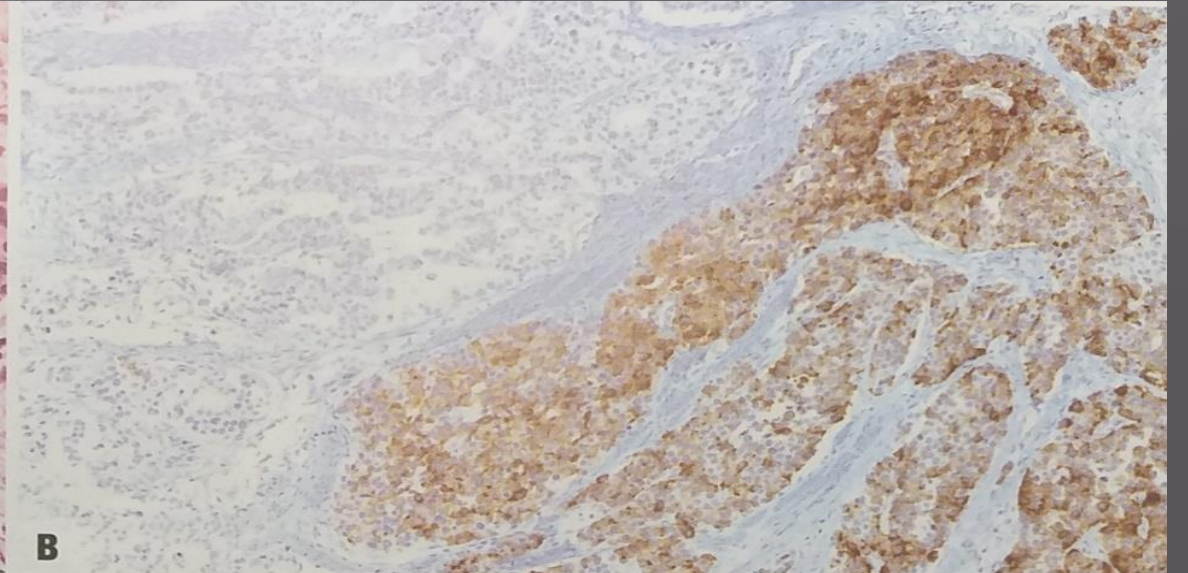
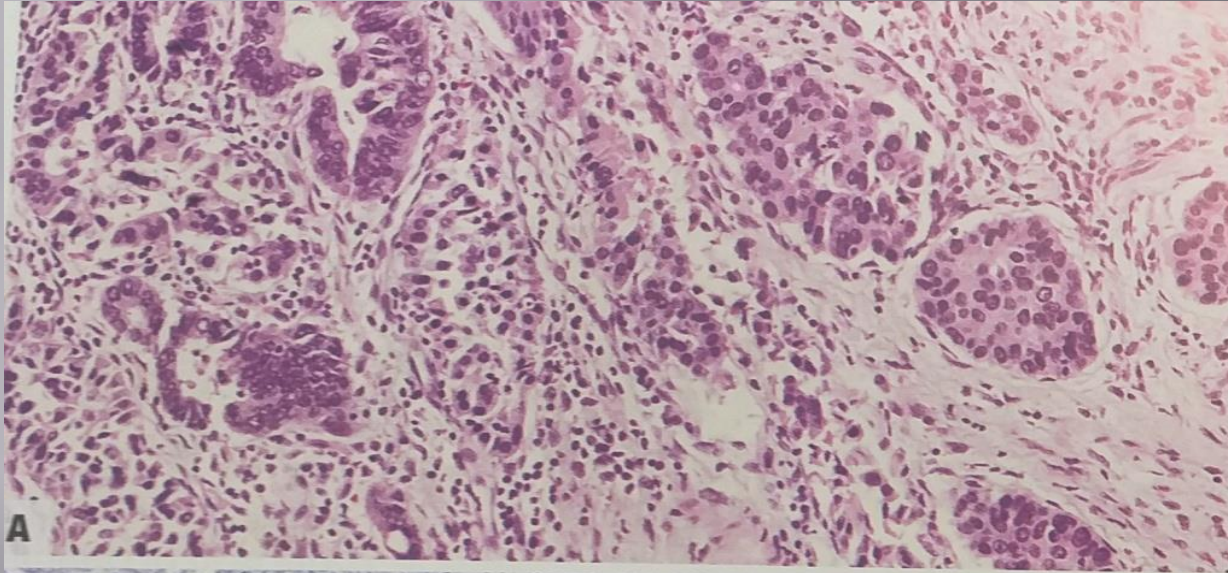


NEC

LCNEC-SCNEC



MANEC

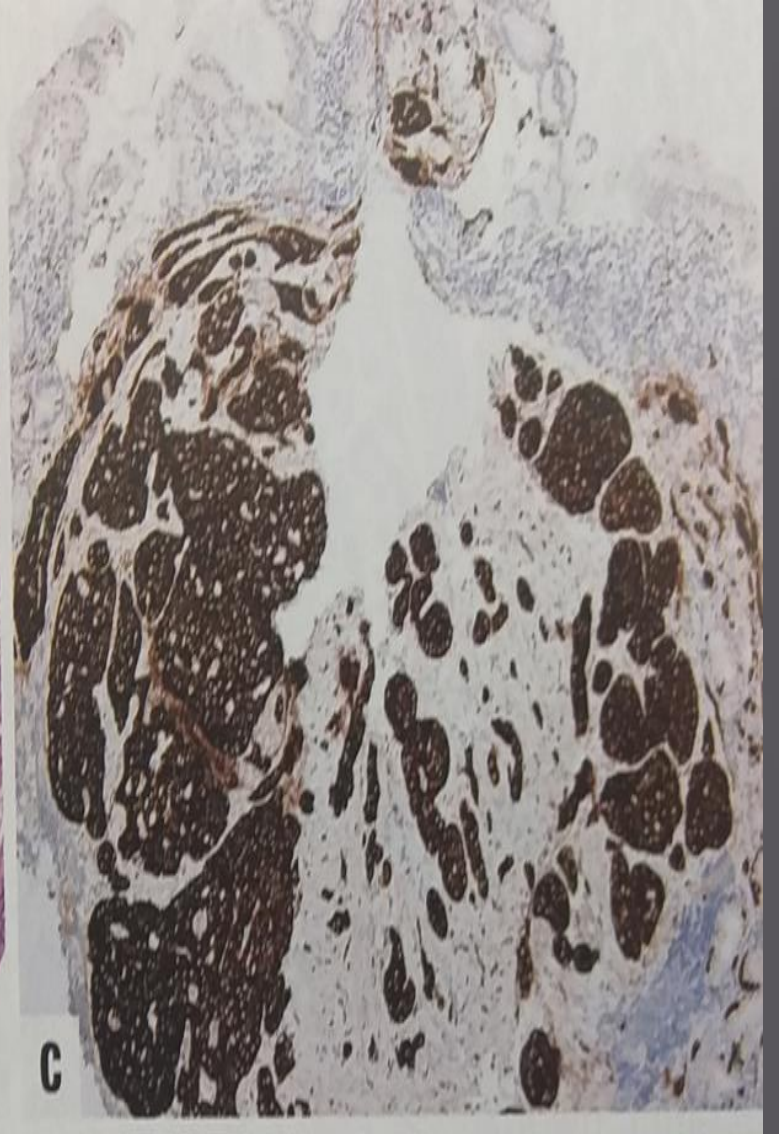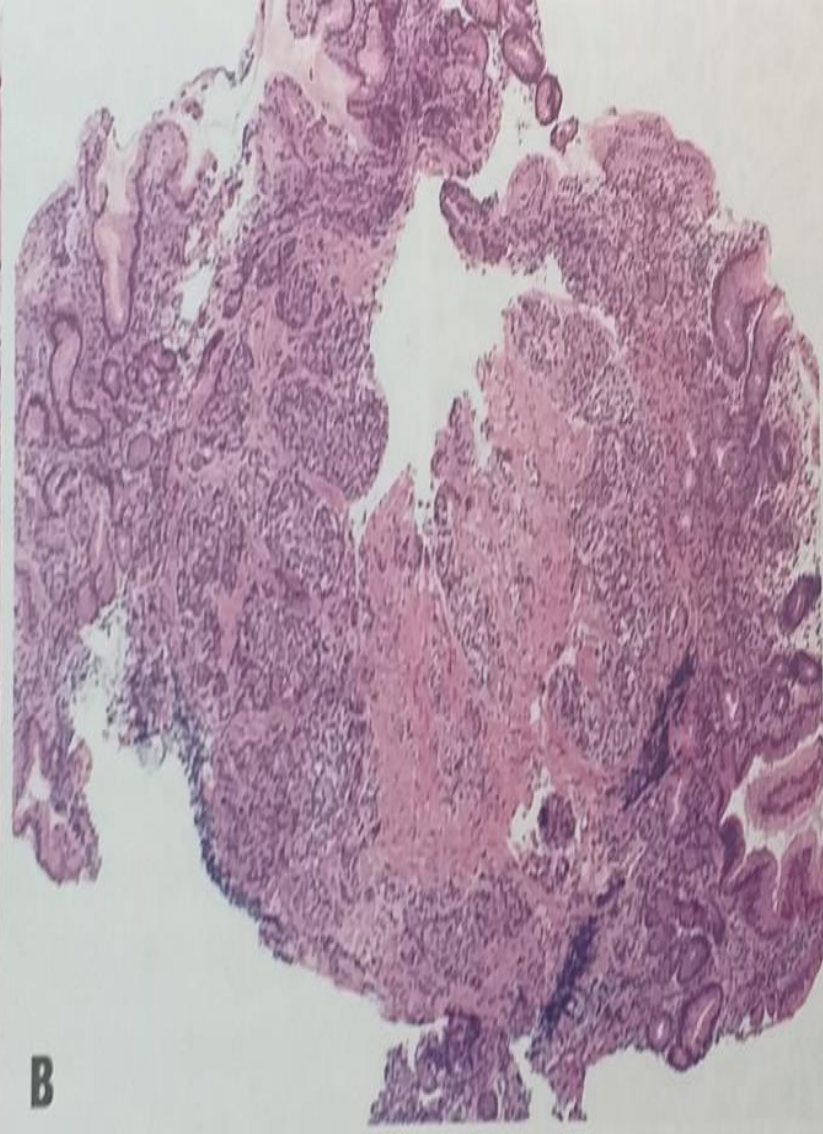
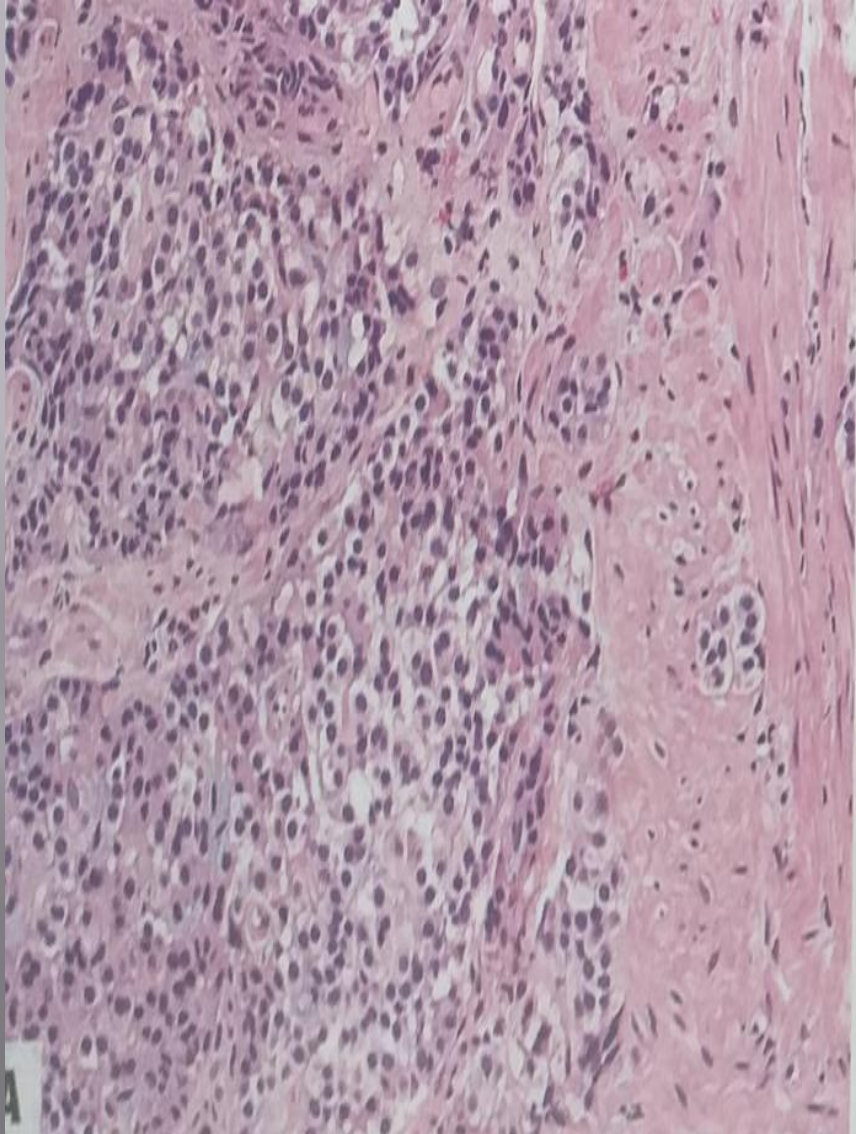


- ▣ ΤΟΠΟΓΡΑΦΙΑ
- ▣ ΕΠΙΔΗΜΙΟΛΟΓΙΑ
- ▣ ΑΙΤΙΟΛΟΓΙΑ
- ▣ ΠΑΘΟΓΕΝΕΣΗ
- ▣ ΜΑΚΡΟΣΚΟΠΙΚΑ ΧΑΡΑΚΤΗΡΙΣΤΙΚΑ
- ▣ ΜΙΚΡΟΣΚΟΠΙΚΑ ΧΑΡΑΚΤΗΡΙΣΤΙΚΑ
- ▣ **ΑΝΟΣΟΙΣΤΟΧΗΜΕΙΑ**
- ▣ ΠΡΟΓΝΩΣΗ

ΑΝΟΣΟΙΣΤΟΧΗΜΕΙΑ

- ▣ Νευροενδοκρινικοί δείκτες: συναπτοφυσίνη, χρωμογρανίνη
- ▣ ECL-NETs 1-2: VMAT2, HDC, SSTR2A
- ▣ ECL-NETs 3: Null σε κάποιο ποσοστό
- ▣ EC-NETs : σεροτονίνη, SSTR2A, CDX2
- ▣ NECs : TTF-1, ASH1L (κάποια)

NET 1



ΝΕΑ ΑΝΤΙΣΩΜΑΤΑ

- ▣ INSM-1
- ▣ Καθορισμός πρωτοπαθούς NET ΣΤΟΜΑΧΟΥ-ΠΝΕΥΜΟΝΑ
- ▣ ΑΛΛΑ δεν έχει ολοκληρωθεί η μελέτη

- ▣ Expression of Insulinoma-Associated Protein 1 (INSM1) and Orthopedia Homeobox (OTP) in Tumors with Neuroendocrine Differentiation at Rare Sites Endocrine Pathology Springer Science+Business Media, LLC, part of Springer Nature 2018

- ▣ ΤΟΠΟΓΡΑΦΙΑ
- ▣ ΕΠΙΔΗΜΙΟΛΟΓΙΑ
- ▣ ΑΙΤΙΟΛΟΓΙΑ
- ▣ ΠΑΘΟΓΕΝΕΣΗ
- ▣ ΜΑΚΡΟΣΚΟΠΙΚΑ ΧΑΡΑΚΤΗΡΙΣΤΙΚΑ
- ▣ ΜΙΚΡΟΣΚΟΠΙΚΑ ΧΑΡΑΚΤΗΡΙΣΤΙΚΑ
- ▣ ΑΝΟΣΟΙΣΤΟΧΗΜΕΙΑ
- ▣ ΠΡΟΓΝΩΣΗ

ΠΡΟΓΝΩΣΗ

- ▣ Υπότυπος,στάδιο,διαφοροποίηση
- ▣ ECL-NETs 1:Καλή(σημαντικότερο το μέγεθος και η διήθηση τοιχώματος)
- ▣ ECL-NETs 2: Μέτρια
- ▣ ECL-NETs 3:Μάλλον φτωχή(grade and stage)
- ▣ NET Άντρου η καλύτερη πρόγνωση
- ▣ NECs -MiNEN: φτωχή (σημαντικότερος ο Ki67 του NEC)

WHO 2018: NET 1-2-3

ΚΛΙΝΙΚΟΠΑΘ/ΚΑ ΧΑΡΑΚΤΗΡΙΣΤΙΚΑ

Feature	Type 1 ECL-cell NET	Type 2 ECL-cell NET	Type 3 NET
M:F ratio	0.4:1	1:1	2.8:1
Relative frequency	80–90%	5–7%	10–15%
Hypergastrinaemia	Yes	Yes	No
Antral G-cell hyperplasia	Yes	No	No
Acid secretion	Low or absent	High	Normal
Background mucosa	Atrophic gastritis	Parietal cell hypertrophy/hyperplasia	No specific change
ECL-cell proliferations	Yes	Yes	No
Grading	G1 G2 (rare) G3 (exceptional)	G1 G2 (rare)	G1 (rare) G2 G3 (rare)
Staging	I-II: 95% III: 4% IV: 1%	I-II: 70% III: 20% IV: 10%	I-II: 38% III: 32% IV: 30%
Metastasis rate	1–3%	10–30%	50%
5-year survival rate	~100%	60–90%	< 50%

Ευχαριστώ