

ΓΑΣΤΡΟΠΑΓΚΡΕΑΤΙΚΟΙ ΝΕΤ ΟΓΚΟΙ

ΧΕΙΡΟΥΡΓΙΚΗ ΘΕΡΑΠΕΙΑ

**ΠΑΝΑΓΙΩΤΗΣ ΜΑΝΙΚΗΣ
ΧΕΙΡΟΥΡΓΟΣ**

ΓΑΣΤΡΟΠΑΓΚΡΕΑΤΙΚΟΙ ΝΕΤ ΟΓΚΟΙ

ΓΕΝΙΚΕΣ ΑΡΧΕΣ

ΚΥΡΙΟΣ ΣΤΟΧΟΣ Η R₀ ΕΚΤΟΜΗ

- 1. ΕΚΤΟΜΗ ΤΟΥ ΠΡΩΤΟΠΑΘΟΥΣ ΟΓΚΟΥ**
- 2. ΕΚΤΟΜΗ ΤΩΝ ΠΕΡΙΟΧΙΚΩΝ ΛΕΜΦΑΔΕΝΩΝ**
- 3. ΕΚΤΟΜΗ ΤΩΝ ΜΕΤΑΣΤΑΣΕΩΝ**

ΓΑΣΤΡΟΠΑΓΚΡΕΑΤΙΚΟΙ ΝΕΤ ΟΓΚΟΙ

ΓΕΝΙΚΕΣ ΑΡΧΕΣ

ΠΑΡΗΓΟΡΙΚΗ ΘΕΡΑΠΕΙΑ

- ΑΙΜΟΡΡΑΓΙΑ
- ΔΙΑΤΡΗΣΗ
- ΑΠΟΦΡΑΞΗ

ΚΥΤΑΡΟΜΕΙΩΣΗ R1 ΕΚΤΟΜΗ

- Με αποδεκτή νοσηρότητα και θνητότητα
- Ανακούφιση συμπτωματολογίας
- Επικείμενη απόφραξη.

ΓΑΣΤΡΟΠΑΓΚΡΕΑΤΙΚΟΙ ΝΕΤ ΟΓΚΟΙ

ΓΑΣΤΡΙΚΟΙ

- **ΤΥΠΟΥ 1,2** : ΕΝΔΟΣΚΟΠΙΚΑ

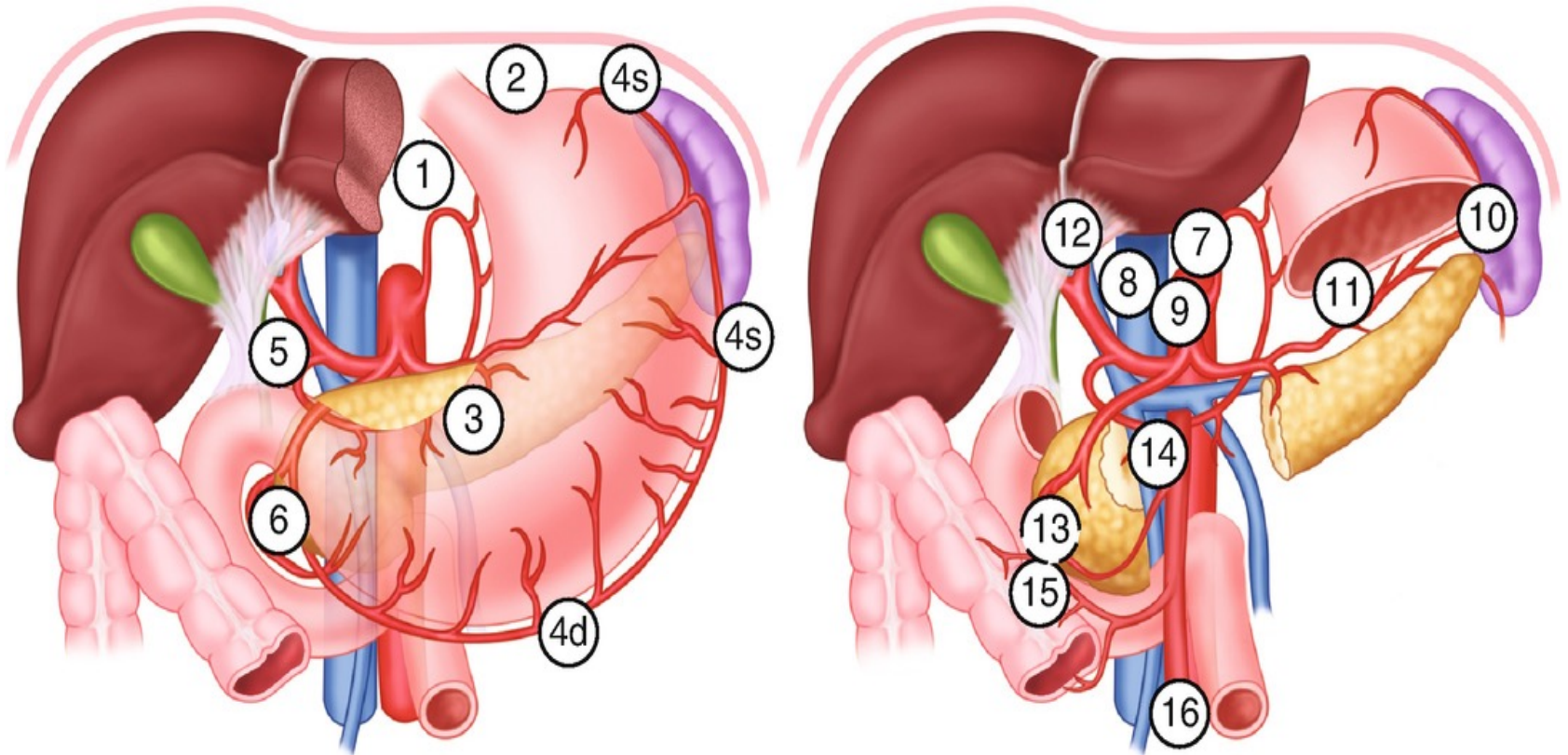
- **ΜΕΓΑΛΕΣ ΒΛΑΒΕΣ**

ΑΝΔΡΕΚΤΟΜΗ ΛΕΜΦΑΔΕΝΕΚΤΟΜΗ
ΡΙΖΙΚΗ ΓΑΣΤΡΕΚΤΟΜΗ

- **12ΚΤΥΛΙΚΑ**

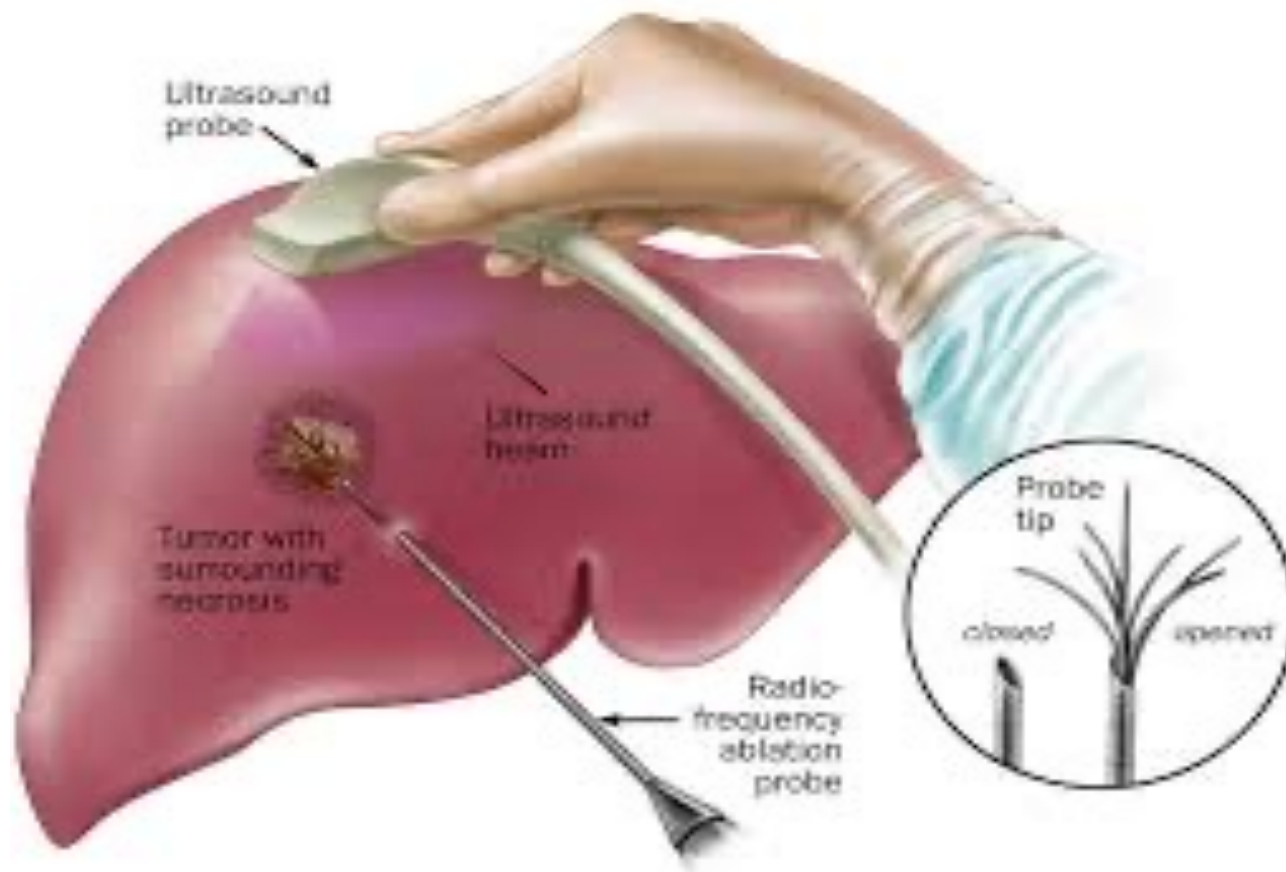
ΕΝΔΟΣΚΟΠΙΚΗ ΑΦΑΙΡΕΣΗ
ΛΕΜΦΑΔΕΝΕΚΤΟΜΗ

ΝΕΤ ΣΤΟΜΑΧΟΥ ΤΥΠΟΥ 3 ΘΕΡΑΠΕΙΑ



- ΓΑΣΤΡΕΚΤΟΜΗ
- ΛΕΜΦΑΔΕΝΙΚΟΣ D2

ΝΕΤ ΣΤΟΜΑΧΟΥ ΜΕΤΑΣΤΑΣΕΙΣ ΘΕΡΑΠΕΥΤΙΚΗ ΤΑΚΤΙΚΗ



NET ΣΤΟΜΑΧΟΥ

ΣΥΜΠΕΡΑΣΜΑΤΑ

- Η Χειρουργική θεραπεία έχει τα καλύτερα τελικά αποτελέσματα
- Ενδοσκοπική αφαίρεση της βλάβης και παρακολούθηση
- Ενδοσκοπικό Υ/Σ κατευθύνει την σωστή εξαίρεση
- Ράδιο-ενεργά ισότοπα αναλόγων σωματοστατίνης για αντιμετώπιση ανεγχείρητων NET.

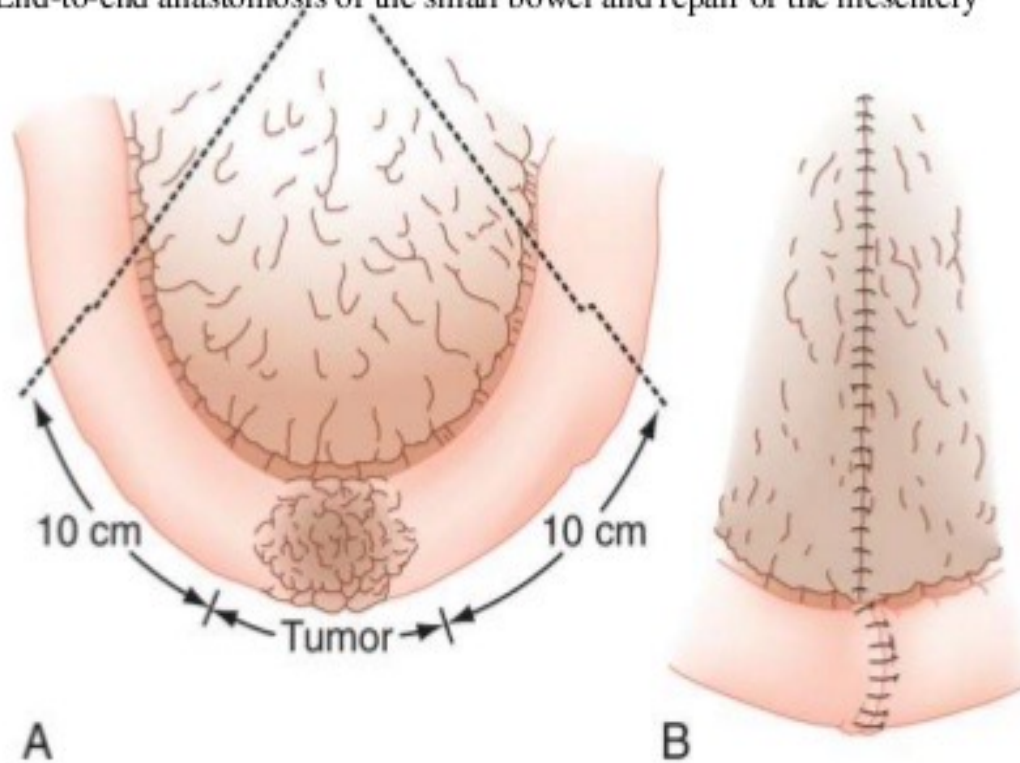
NET ΠΑΓΚΡΕΑΤΟΣ

- Εκτομή του όγκου + περιπαγκρεατικοί λεμφαδένες, WIPPLE
- ΙΝΣΟΥΛΙΝΟΜΑ : Εκπυρήνωση
κεντρική-περιφερική εκτομή.
- ΓΑΣΤΡΙΝΟΜΑ : 12/κτυλεκτομή +λεμφαδένες
<5cm : εκπυρήνωση
>5cm : WIPPLE

NET ΛΕΠΤΟΥ ΕΝΤΕΡΟΥ

A, Malignant tumors should be resected with a wide margin of normal bowel and a wedge of mesentery to remove the immediate draining lymph nodes.

B, End-to-end anastomosis of the small bowel and repair of the mesentery

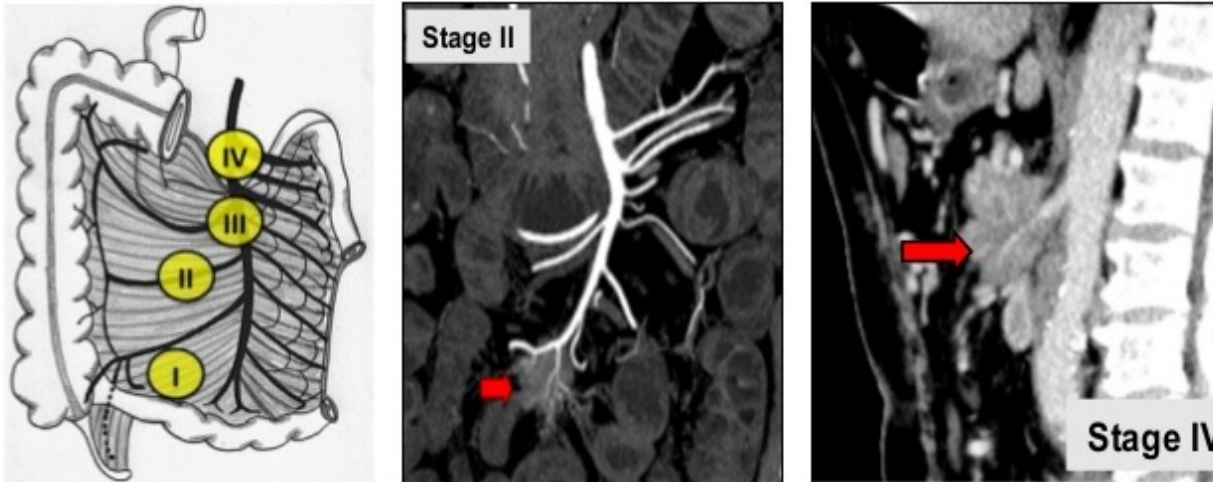


NET ΛΕΠΤΟΥ ΕΝΤΕΡΟΥ

Specific assessment of the mesenteric complex

TT= resection of primary lesion and mesenteric mass, even if metastases

Relationship between mesenteric involvement (lymph nodes or/and desmoplastic mass) and superior mesenteric arteries and jejunal branches.



Identify non or borderline resectable forms (IV and III)

ΝΕΤ ΛΕΠΤΟΥ ΕΝΤΕΡΟΥ ΧΕΙΡΟΥΡΓΙΚΗ ΘΕΡΑΠΕΙΑ ΜΕ ΗΠΑΤΙΚΕΣ ΜΕΤΑΣΤΑΣΕΙΣ

- ΕΚΤΟΜΗ ΤΗΣ ΠΡΩΤΟΠΑΘΟΥΣ ΕΣΤΙΑΣ
- ΠΕΡΙΟΡΙΣΜΕΝΕΣ – ΕΥΡΕΙΕΣ ΗΠΑΤΕΚΤΟΜΕΣ
- ΕΚΤΟΜΗ ΜΕ ΡΑΔΙΟΣΥΧΝΟΤΗΤΑ ,ΜΙΚΡΟΚΥΜΑΤΑ
- ΧΗΜΕΙΟΕΜΒΟΛΙΣΜΟΙ

ΝΕΤ ΣΚΩΛΗΚΟΕΙΔΟΥΣ ΧΕΙΡΟΥΡΓΙΚΗ ΘΕΡΑΠΕΙΑ

ΟΓΚΟΣ < 2 CM

- Απλή σκωληκοειδεκτομή

ΟΓΚΟΣ > 2 CM

- ΔΕ Κολεκτομή
- Σκωληκοειδεκτομή

ΝΕΥΡΟΕΝΔΟΚΡΙΝΕΙΣ ΟΓΚΟΙ ΟΡΘΟΥ

ΧΕΙΡΟΥΡΓΙΚΗ ΘΕΡΑΠΕΙΑ

Outcomes for a Large Cohort of Patients with Rectal Neuroendocrine Tumors: an Analysis of the National Cancer Database Beiqun Zhao¹& Hannah M. Hollandsworth¹& Nicole E. Lopez¹& Lisa A. Parry¹& Benjamin Abbadessa¹& Bard C. Cosman¹& Sonia L. Ramamoorthy¹& Samuel Eisenste

Department of Surgery, Division of Colon and Rectal Surgery, University of California, San Diego. Accepted: 22 January 2020

Journal of Gastrointestinal Surgery

Conclusions

There is a significant difference in overall survival between patients who underwent local excision versus observation alone. **Excision of the tumor should be offered to all patients with rectal neuroendocrine tumors who are appropriate surgical candidates, regardless of the tumor size.**

ΝΕΥΡΟΕΝΔΟΚΡΙΝΕΙΣ ΟΓΚΟΙ ΟΡΘΟΥ

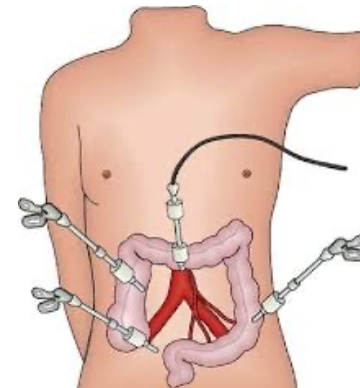
ΘΕΡΑΠΕΙΑ

- ΟΓΚΟΙ < 1 CM ANEY ΔΙΗΘΗΣΗΣ ΤΗΣ MM Η ΕΞΕΛΚΩΣΗΣ : **ΕΝΔΟΣΚΟΠΙΚΗ ΑΦΑΙΡΕΣΗ**
- ΟΓΚΟΙ **1-2** CM : **ΧΕΙΡΟΥΡΓΙΚΗ ή ΕΝΔΟΣΚ.**
- ΟΓΚΟΙ > 2 CM : **ΧΕΙΡΟΥΡΓΙΚΗ ΑΦΑΙΡΕΣΗ**

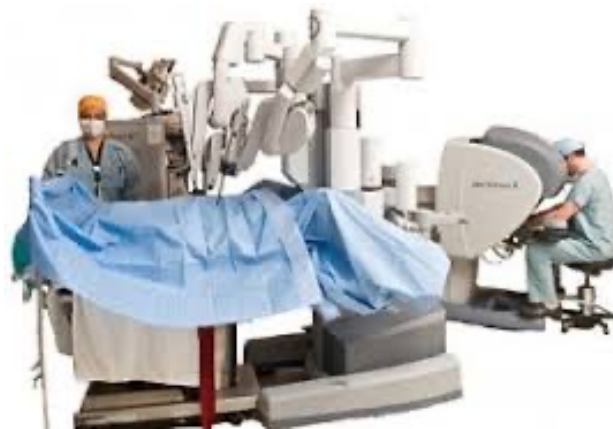ΝΕΥΡΟΕΝΔΟΚΡΙΝΕΙΣ ΟΓΚΟΙ ΟΡΘΟΥ ΧΕΙΡ.ΜΕΘΟΔΟΙ

- ΑΝΟΙΚΤΟ ΧΕΙΡΟΥΡΓΕΙΟ

- ΛΑΠΑΡΟΣΚΟΠΙΚΟ



- ΡΟΜΠΟΤΙΚΟ



ΝΕΥΡΟΕΝΔΟΚΡΙΝΕΙΣ ΟΓΚΟΙ ΟΡΘΟΥ

ΑΝΟΙΚΤΟ ΧΕΙΡΟΥΡΓΕΙΟ

- ΠΡΟΣΘΙΑ ΕΚΤΟΜΗ ΤΟΥ ΟΡΘΟΥ ΜΕ ΤΕΛΙΚΟ - ΤΕΛΙΚΗ ΑΝΑΣΤΟΜΩΣΗ
- ΕΠΕΜΒΑΣΗ ΚΑΤΑ HARTMAN
- ΚΠΕ

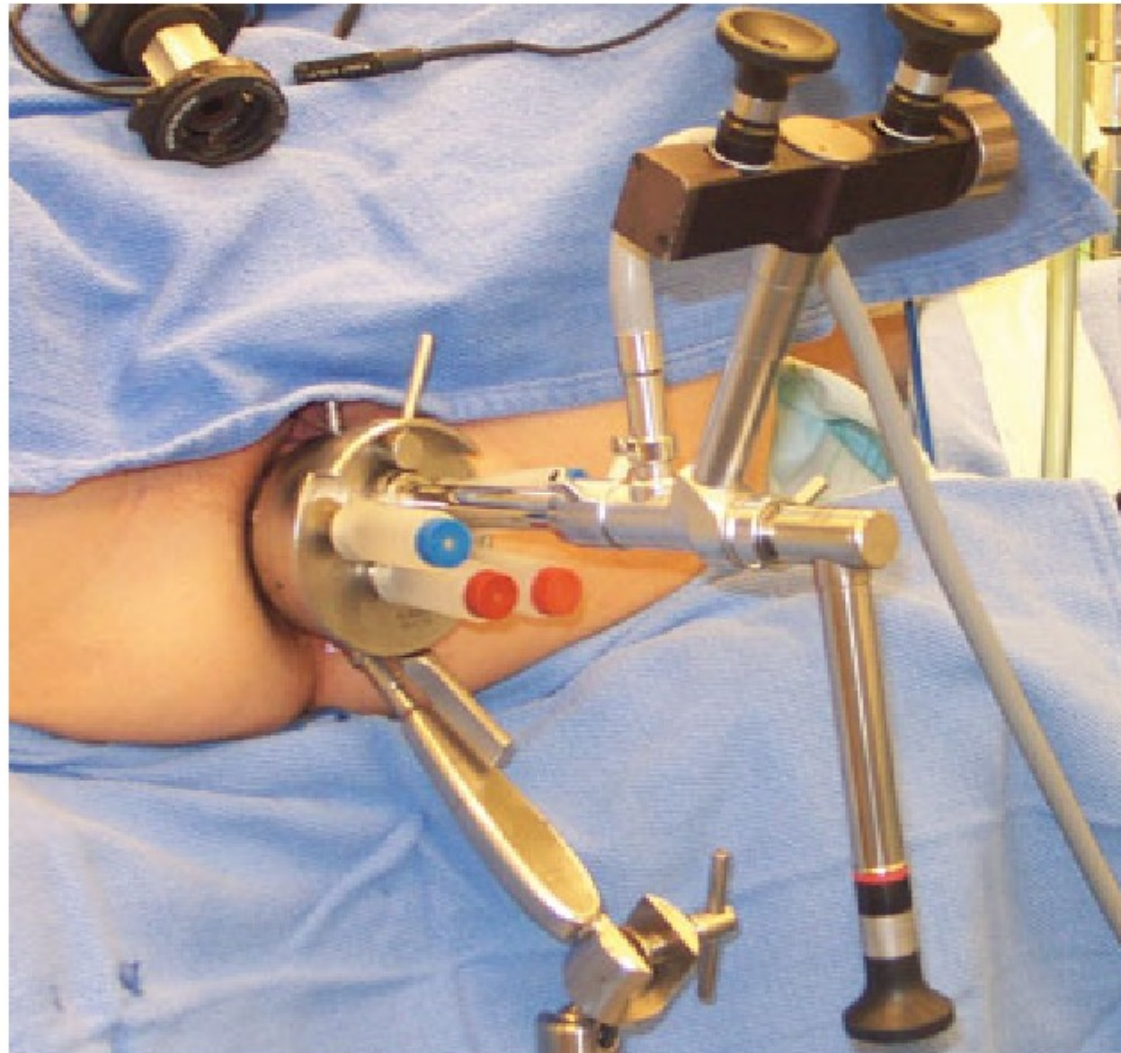
ΝΕΥΡΟΕΝΔΟΚΡΙΝΕΙΣ ΟΓΚΟΙ ΟΡΘΟΥ

- ΔΙΟΡΘΙΚΗ ΕΞΑΙΡΕΣΗ (ΤΑΕ)
- ΔΙΟΡΘΙΚΗ ΕΝΔΟΣΚΟΠΙΚΗ ΑΦΑΙΡΕΣΗ (ΤΕΜ)
- ΕΛΑΧΙΣΤΑ ΔΙΟΡΘΙΚΗ ΕΠΕΜΒΑΤΙΚΗ
ΧΕΙΡΟΥΡΓΙΚΗ (ΤΑΜΙΣ)

ΝΕΥΡΟΕΝΔΟΚΡΙΝΕΙΣ ΟΓΚΟΙ ΟΡΘΟΥ

ΔΙΟΡΘΩΤΙΚΗ ΕΝΔΟΣΚΟΠΙΚΗ ΑΦΑΙΡΕΣΗ

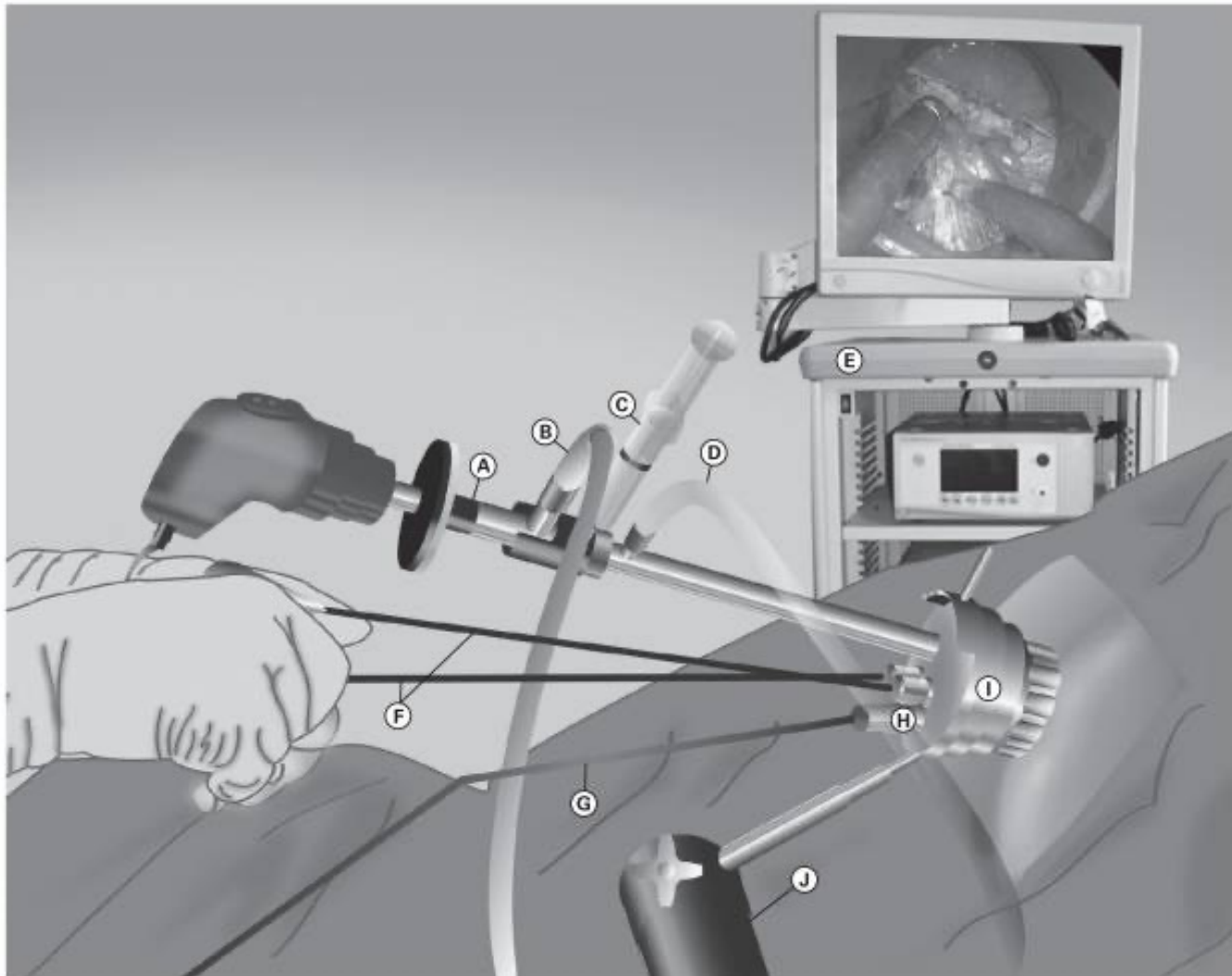
TEM



ΝΕΥΡΟΕΝΔΟΚΡΙΝΕΙΣ ΟΓΚΟΙ ΟΡΘΟΥ

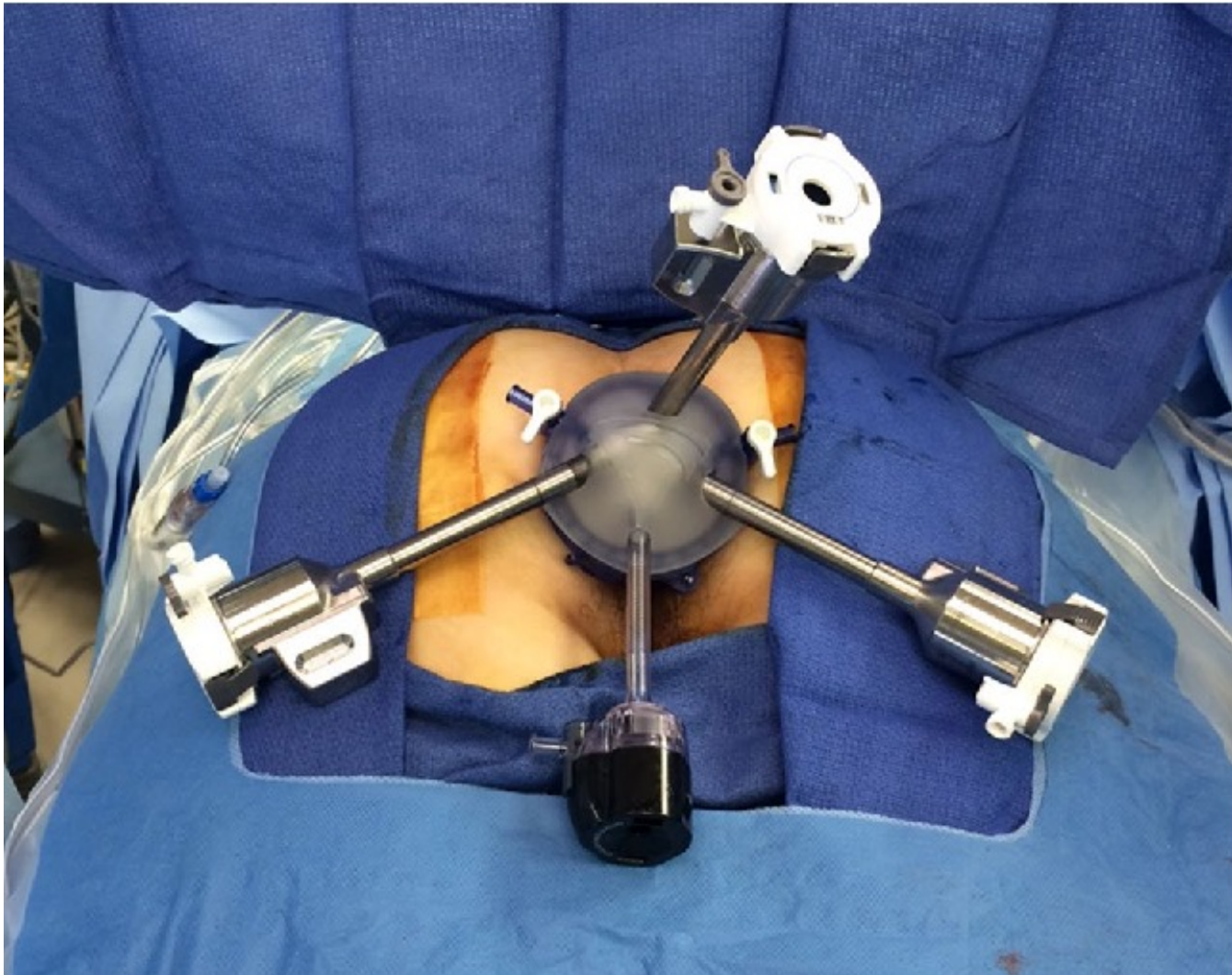
ΔΙΟΡΘΩΤΙΚΗ ΕΝΔΟΣΚΟΠΙΚΗ ΑΦΑΙΡΕΣΗ

TAMIS



ΝΕΥΡΟΕΝΔΟΚΡΙΝΕΙΣ ΟΓΚΟΙ ΟΡΘΟΥ

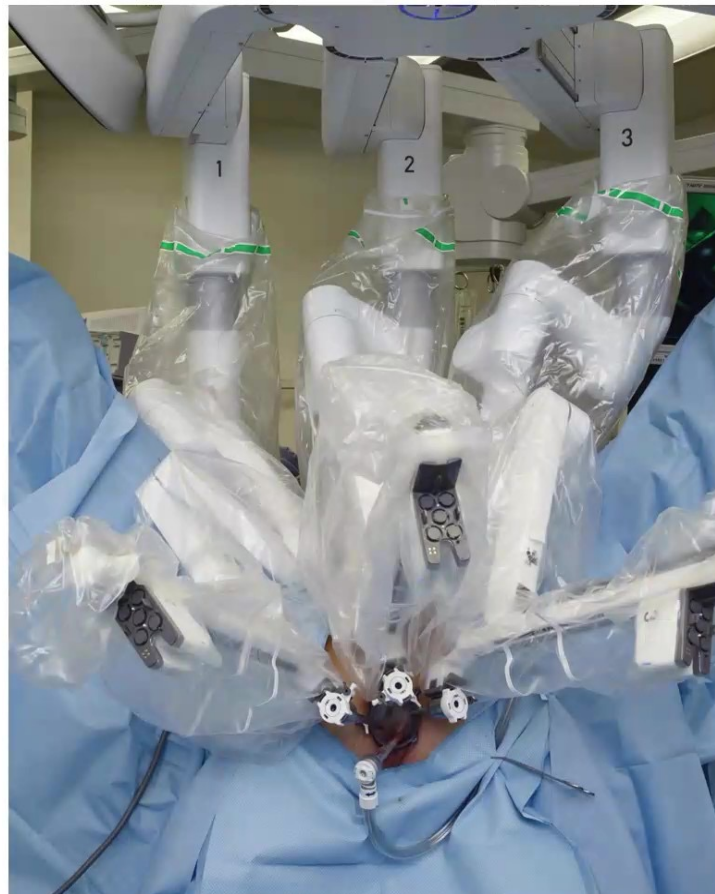ROBOTIC TAMIS



ΝΕΥΡΟΕΝΔΟΚΡΙΝΕΙΣ ΟΓΚΟΙ ΟΡΘΟΥ

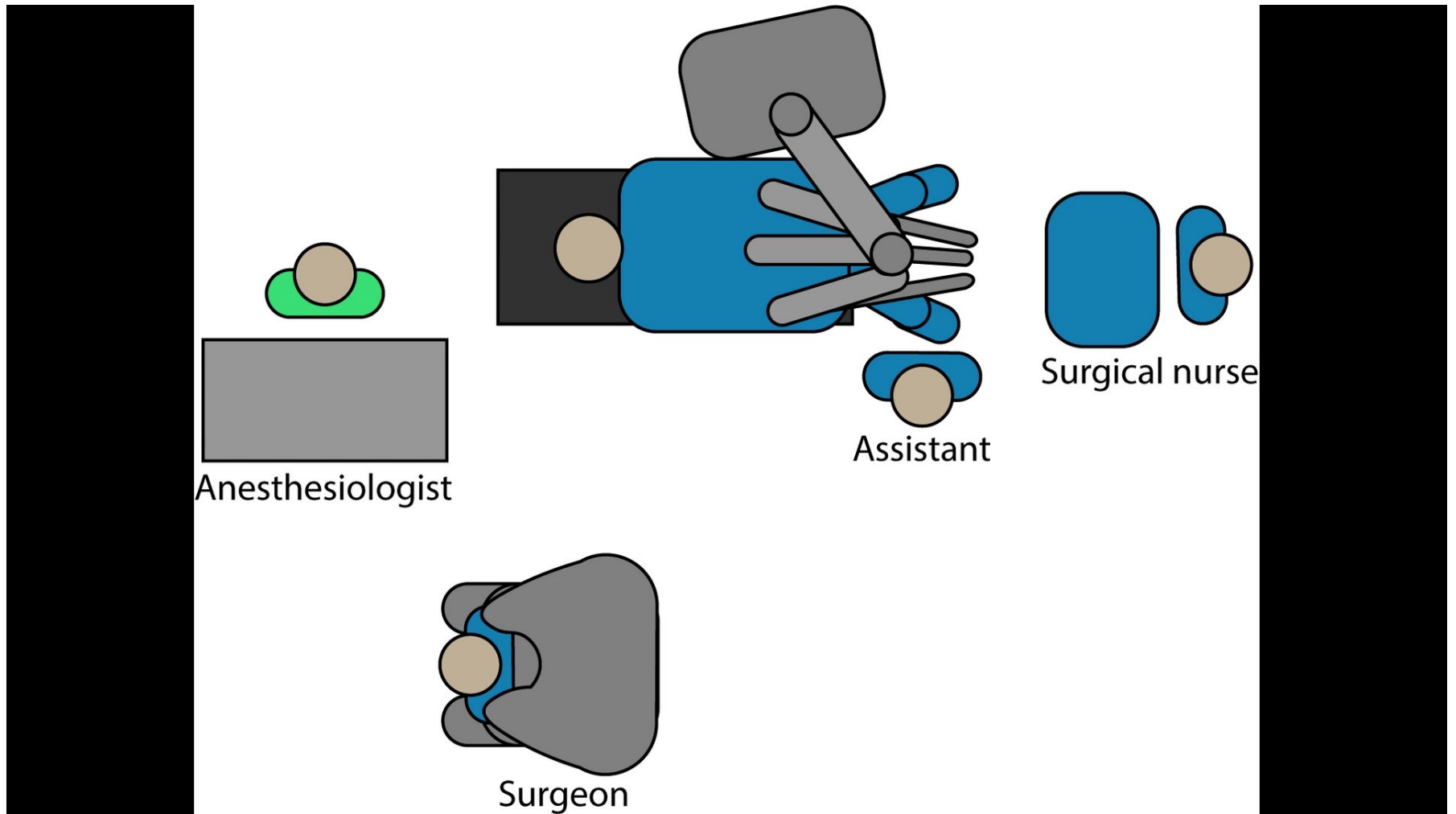
ROBOTIC TAMIS

Robotic TAMIS Set-Up (Da Vinci Xi)



ΝΕΥΡΟΕΝΔΟΚΡΙΝΕΙΣ ΟΓΚΟΙ ΟΡΘΟΥ

ROBOTIC TAMIS



ΝΕΥΡΟΕΝΔΟΚΡΙΝΕΙΣ ΟΓΚΟΙ ΟΡΘΟΥ

ROBOTIC TAMIS

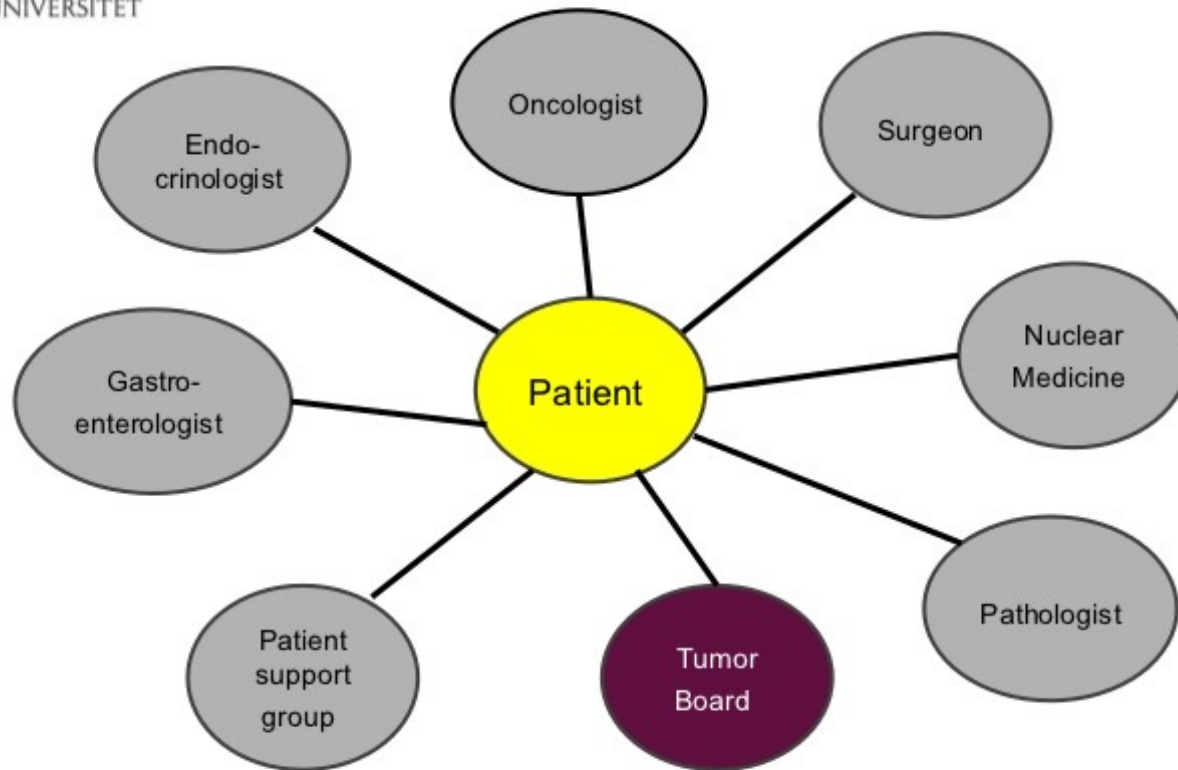


Robotic TAMIS for early stage rectal cancer - YouTube.mp4

NET



NET Multidisciplinary Teams



ΕΥΧΑΡΙΣΤΩ ΓΙΑ ΤΗΝ ΠΡΟΣΟΧΗ ΣΑΣ